



## Intoxicación aguda por metotrexato utilizado con fines abortivos. Reporte de caso

Ariel Estrada-Altamirano,\* Rogerio Armando Chacón-Solís,\*\* José Antonio Hernández-Pacheco,\*\*\* Aurora Belmont-Gómez,\*\*\*\* Arlen Valenzuela-Jirón,<sup>1</sup> Javier Andrés Carvajal-Valencia,<sup>1</sup> José Luis Maya-Quiñones<sup>1</sup>

Nivel de evidencia: III

### RESUMEN

Se comunica el caso de una paciente femenina de 16 años de edad, con antecedente de embarazo de 11.4 semanas por ultrasonido y huevo muerto retenido. En una clínica particular le prescribieron 500 mg de metotrexato por vía intramuscular, dosis única, y misoprostol por vía vaginal. Sufrió un cuadro clínico de cinco días de evolución, caracterizado por fiebre de 39 °C, náuseas, vómito y ataque al estado general. El diagnóstico de ingreso fue sepsis severa secundaria a aborto séptico, candidiasis oral e intoxicación aguda por metotrexato. Se refirió al Instituto Nacional de Perinatología donde permaneció con fiebre durante cuatro días; se trató con hidratación, antibióticos, ácido folínico y alcalinizantes. Su recuperación fue gradual. Fue dada de alta a los doce días con mejoría clínica importante. La bibliografía revisada describe que con la administración de metotrexato a dosis terapéuticas abortivas hay efectos adversos similares a los encontrados en la paciente de esta comunicación; sin embargo, no existen reportes de casos que describan la administración de este fármaco en macrodosis para el mismo fin y sus efectos citotóxicos. Se comunica este caso porque la paciente utilizó macrodosis de este antimetabolito. La administración oportuna y empírica de ácido folínico, junto con alcalinización de la orina, es el tratamiento ideal, como se ilustra en este caso.

**Palabras clave:** metotrexato, aborto inducido, intoxicación, sepsis severa.

### ABSTRACT

We report the case of a 16 years old female patient, with a pregnancy history of 11.4 weeks by ultrasound and intrauterine fetal death. In a private clinic were prescribed methotrexate 500 mg intramuscular single dose, and vaginal misoprostol. She had a clinical feature of five days of evolution characterized by fever of 39 °C, nausea, general attack and vomiting. The initial diagnosis was severe sepsis secondary to septic abortion, oral candidiasis and acute poisoning by methotrexate. After that, she was referred to the Instituto Nacional de Perinatología, where stayed with fever for four days, and was managed with hydration, antibiotics, folic acid and alkalinizing. Her recovery was gradual. She was discharged after 12 days with significant clinical improvement. The literature review describes that the use of methotrexate for abortion purpose with therapeutic-dose presents a similar adverse effects to those found in our patient, however there are no case reports that describe the use of this drug in macrodosis for the same purpose, and their cytotoxic effects. We present this case because the patient used a macrodosis of this antimetabolite and due to the premature and empirical management with folic acid, joined with alkalinization of urine, is the ideal treatment and as it is illustrated in our case.

**Key words:** methotrexate, abortion, poisoning, severe sepsis.

### RÉSUMÉ

On communique le cas d'une patiente féminine âgée de 16 ans, avec antécédent de grossesse de 11.4 semaines par ultrason et œuf mort retenu. Dans une clinique particulière on a prescrit 500 mg de méthotrexate voie intramusculaire, dosage unique, et misoprostol voie vaginale. Elle a souffert une condition clinique de cinq jours d'évolution, caractérisée par fièvre de 39°, des nausées, vomissement, attaque à l'état général. Le diagnostic d'entrée a été sepsis sévère secondaire à avortement septique, candidose orale et intoxication aigüe par méthotrexate. Elle a été référée à l'Institut National de Périnatalogie où elle est restée avec fièvre pendant quatre jours; elle a été traitée avec hydratation, antibiotiques, acide folinique et alcalinisants. Son amélioration a été graduelle. Elle est sortie le douzième jour avec une amélioration clinique importante. La bibliographie révisée décrit qu'avec l'administration de méthotrexate à dosages thérapeutiques abortifs il y a des effets adverses pareils à ceux qui ont été trouvés chez la patiente de cette communication, toutefois, il n'existe pas de

cas qui décrivent l'administration de ce médicament en macro dosages pour le même but et ses effets cytotoxiques. On communique ce cas parce que la patiente a employé macro dosages de cet anti métabolite. L'administration opportune et empirique d'acide folinique avec l'alcalinisation de l'urine est le traitement idéal, tel que ce cas l'expose.

**Mots-clés:** méthotrexate, avortement incité, intoxication, sepsis sévère.

## RESUMO

Comunica-se o caso de uma paciente de 16 anos de idade, com antecedente de gestação de 11,4 semanas por ultrassom e feto morto retido. Numa clinica particular prescreveram 500 mg de metotrexato via intramuscular, dose única e misoprostol via vaginal. A paciente sofreu um quadro clínico de cinco dias de evolução, caracterizado por febre de 39°C, náuseas, vômito, ataque ao estado geral. O diagnóstico de ingresso foi de sepsis severa secundária a aborto séptico, candidíase oral e intoxicação aguda por metotrexato. A paciente se encontrava no Instituto Nacional de Perinatologia onde permaneceu com febre durante quatro dias, sendo tratados com hidratação, antibióticos, ácido folínico e alcalinizantes. Sua recuperação foi gradual. Foi dada de alta com doze dias de internação e uma melhoria clínica importante. A bibliografia revisada descreve que com a administração de metotrexato a doses terapêuticas abortivas tem efeitos adversos similares com os encontrados na pacientes deste fármaco em macro doses para o mesmo fim e seus efeitos citotóxicos. Comunica-se este caso porque a paciente utilizou macro dose deste anti-metabólito. A administração oportuna e empírica de ácido folínico junto com alcalinização de urina é um tratamento ideal como se ilustra neste caso.

**Palavras-chave:** Metotrexato, aborto induzido, intoxicação, sepsis severa.

El metotrexato es un metabolito específico de la fase S del ciclo de división celular que se une al sitio catalítico de la enzima dihidrofolato reductasa de forma relativamente irreversible, lo que impide la reducción del dihidrofolato a tetrahidrofolato activo, e interrumpe la síntesis de nucleótidos de purina, de esta manera inhibe la síntesis del ADN, la replicación y reparación celular. Afecta activamente los tejidos en proliferación, como la médula ósea, células fetales, mucosa intestinal y

oral, células de la vejiga urinaria, el epitelio respiratorio, células neoplásicas y tejido trofoblástico.<sup>1</sup>

El metotrexato administrado por vía sistémica se utiliza para tratar la enfermedad trofoblástica gestacional desde 1956, y se administró por primera vez para tratar embarazos ectópicos en 1982.<sup>2,3</sup> Otras indicaciones terapéuticas son: terapia antineoplásica, psoriasis y artritis reumatoide, entre otras.

En 1993 se publicaron los primeros casos de aborto de embarazo intrauterino inducido por metotrexato y misoprostol. Se utiliza un protocolo de 50 mg/m<sup>2</sup> de metotrexato intramuscular y tres días después 800 µg de misoprostol intravaginal en embarazos menores de ocho semanas; así, se logra el aborto 3 a 8 horas después.<sup>4</sup> Varios estudios han demostrado que más de 90% de las mujeres abortan exitosamente sin aspiración quirúrgica, cuando la combinación de metotrexato y misoprostol se indica en gestaciones tempranas.<sup>4-9</sup> Estudios realizados por Creinin<sup>10,11</sup> y Carbonell<sup>12</sup> demostraron que el metotrexato por vía oral es efectivo en abortos tempranos.

En México no hay publicaciones acerca de la administración de metotrexato con fines abortivos. El objetivo de este artículo es comunicar un caso de administración de macrodosis de metotrexato con fines abortivos y sus efectos tóxicos, que pusieron en peligro la vida de la paciente por la afectación multisistémica secundaria; a su vez, se indican las particularidades clínicas de tal afectación y el antecedente de la administración de este fármaco, que hizo sospechar el abuso de este antimetabolito y, por tanto, se requirió la administración empírica de fármacos que

- 
- \* Especialista en cirugía general y terapia intensiva, médico adscrito y jefe de la Unidad de Cuidados Críticos de Adultos.  
 \*\* Especialista en Ginecología y Obstetricia, Medicina Materno-fetal, especialista en Medicina Crítica Obstétrica.  
 \*\*\* Especialista en Medicina interna y Medicina del Enfermo en Estado Crítico, médico adscrito a la Unidad de Cuidados Críticos de Adultos.  
 \*\*\*\* Maestra en ciencia en Farmacología Clínica, médica adscrita al departamento de Farmacología Clínica.  
<sup>1</sup> Especialista en Medicina Crítica Obstétrica. Instituto Nacional de Perinatología Isidro Espinosa de los Reyes, México, DF.

Correspondencia: Dr. Ariel Estrada Altamirano. Unidad de Cuidados Críticos de Adultos del Instituto Nacional de Perinatología Isidro Espinosa de los Reyes. Montes Urales 800, colonia Lomas Virreyes, México 11000, DF.  
 Correo electrónico: arielestradaaltamirano@yahoo.com.mx

Recibido: julio, 2010. Aceptado: agosto, 2010.

Este artículo debe citarse como: Estrada-Altamirano A, Chacón-Solís RA, Hernández-Pacheco JA, Belmont-Gómez A y col. Intoxicación aguda por metotrexato utilizado con fines abortivos. Reporte de caso. Ginecol Obstet Mex 2011;79(1):38-44.

[www.nietoeditores.com.mx](http://www.nietoeditores.com.mx)

antagonizaran la acción citotóxica del metotrexato. Se describe un caso clínico con estas características.

## CASO CLÍNICO

En el Instituto Nacional de Perinatología Isidro Espinosa de los Reyes se recibió a una paciente femenina, referida del Instituto Nacional de Pediatría, con 16 años de edad, 42 kg de peso y con antecedente de embarazo de 11.4 semanas por ultrasonido y huevo muerto retenido. Acudió a una clínica particular donde se le prescribieron 500 mg de metotrexato por vía intramuscular en única dosis y misoprostol por vía vaginal. Dos días después sufrió sangrado transvaginal abundante, acudió nuevamente a dicha clínica y se le realizó un legrado uterino instrumentado. Tres días posteriores al procedimiento acudió al Instituto Nacional de Pediatría con un cuadro clínico de cinco días de evolución, caracterizado por fiebre de 39 °C, náuseas, vómito y ataque al estado general. A su ingreso a esa institución los exámenes de laboratorio mostraron: hemoglobina: 11.8 g/L, hematócrito: 33.4%, leucoci-

tos: 1,500 cel/mm<sup>3</sup>, linfocitos: 900 cel/mm<sup>3</sup>, plaquetas: 180,000 cel/mm<sup>3</sup>, química sanguínea con glucosa: 87 mg/dL, creatinina sérica: 2.3 mg/dL, BUN: 35 mg/dL, sodio: 165 meq/L, potasio: 3.5 meq/L, ALT: 31 UI, AST: 46 UI.

El diagnóstico de ingreso fue sepsis severa secundaria a aborto séptico, candidiasis oral e intoxicación aguda por metotrexato. Veinticuatro horas después de su ingreso se reportó fibrinógeno de 894 mg/dL, tiempos prolongados de coagulación y trombocitopenia de 49,000 cel/mm<sup>3</sup> (Cuadro 1).

Se le realizó otro ultrasonido que mostró una colección en el fondo del saco de Douglas. Se trató con meropenem, fluconazol, ketorolaco, flupogen y ácido folínico. Con este hallazgo se buscó descartar perforación uterina posgrado uterino y se refirió al Instituto Nacional de Perinatología Isidro Espinosa de los Reyes.

La paciente ingresó con los siguientes signos vitales: presión arterial: 140/80 mmHg, frecuencia cardiaca de 104 latidos por minuto, frecuencia respiratoria de 22 x min y temperatura de 39.5 °C. A la exploración física se le encontró: despierta, consciente, con descamación epidérmica en la

**Cuadro 1.** Resultados de estudios de laboratorio durante la estancia hospitalaria y después de su egreso

Hospitalización	Ingreso	Día 2	Día 4	Día 7	Día 8	Día 11	Día 28
Leucocitos (miles/mm <sup>3</sup> )	1.5	0.5	1.2	0.9	1.3	16.2	6.5
Neutrófilos (n)	0.3	0	0	0	0.1	14	
Neutrófilos (%)	20	7.2	1.7	2.8	7.5	87	
Eritrocitos (mill/mm <sup>3</sup> )	3.7	2.4	3.8	2.8	2.6	2.6	
Hemoglobina (g/dL)	11.8	7.6	11.8	9	8.1	8.1	
Hematócrito (%)	33.4	21	33.3	25	22.9	22	27.6
Plaquetas (miles/mm <sup>3</sup> )	180	47	48	45	95	52	151
Glucemia (mg/dL)	87	375	223	90	74	96	
BUN	35.2	30	26	20	38	25	
Ácido úrico (mg/dL)		3.1	2.1	2.5	4	3.9	
Creatinina (mg/dL)	2.2	1.3	1.05	1.2	1.6	0.9	
Na (mmol/L)	165	153.8		148	147	145	
K (mmol/L)	3.5	5.8		5.2	3.4	3.9	
Cl (mmol/L)	134	130.8		118	113	115	
Ca (mg/dL)	8.6		7.2	7.3	6.8	7.5	
TGO (U/l)		26	69	48	54	33	
TGP (U/l)		28	76	78	92	40	
DHL (U/l)		241	326	188	251	521	
FA (U/l)		72	150	169	179	156	
BI (mg/dL)		0.7	1.4	2	2.3	1.5	
BD (mg/dL)		0.9	1.9	3	3.3	1.5	
BT (mg/dL)		1.6	3.4	5	5.7	3	

cara, cuello y tronco; mucosa oral y faríngea eritematosas; sangrado y zonas de mucositis generalizada; hemorragia en la capa de la mucosa de ambas narinas (Figura 1).

En la exploración del tórax no se integró un síndrome pleuropulmonar y se identificó un soplo sistólico funcional. En el abdomen, el área hepática era de 10 cm, no se encontró esplenomegalia, y la peristalsis era normal. La exploración de los genitales externos mostró úlceras en los labios menores, con sangrado y mucositis vaginal, el cuello uterino se encontraba posterior y cerrado, con sangrado escaso, no fétido.

En el Instituto Nacional de Perinatología, los exámenes de laboratorio a su ingreso fueron: hemoglobina: 11.8 g/dL, hematócrito: 33%, plaquetas: 49,000 células/mm<sup>3</sup>, leucocitos: 600, con 0% de neutrófilos, química sanguínea con glucosa: 105 mg/dL, nitrógeno ureico: 46 mg/dL, creatinina: 1.47 mg/dL, la actividad de las transaminasas hepáticas se encontró normal (Cuadro 1). Se realizó un nuevo ultrasonido que descartó la perforación uterina y la cavidad uterina sin restos óvulo-placentarios, con medidas del útero de 5.4 x 5.6 x 2.9 cm. Se descartó sepsis pélvica, se determinaron las concentraciones séricas y urinarias de metotrexato. Se inició el tratamiento con ceftriaxona, fluconazol, clindamicina y 15 mg de ácido fólico intravenoso cada seis horas, hiperhidratación y alcalinización con infusión de bicarbonato de sodio.

En vista de la persistencia de la neutropenia se indicaron factores estimuladores de unidades formadoras de colonias de granulocitos, como filgrastim 300 mcg subcutáneos diarios. El médico infectólogo indicó la administración de amikacina y cefotaxima contra bacterias oportunistas, posteriormente 500 mg de meropenem intravenoso cada 8 horas y 500 mg de vancomicina intravenosa cada 12 horas.


Los médicos del servicio de Hematología le transfundieron dos concentrados eritrocitarios, nueve plasmas y tres aféresis plaquetarias. La paciente permaneció en terapia intensiva, con fiebre, durante cuatro días, con evacuaciones diarreicas líquidas durante cinco días y alopecia con recuperación gradual; logró tolerar la vía oral al cuarto día de ingreso.

Se tomaron muestras para cuantificar la concentración de metotrexato en sangre. Al momento de su ingreso se demostró una concentración de 22.5 µmol/L del fármaco y 24 horas después la concentración disminuyó a 10.1 µmol/L. El servicio de Farmacología Clínica indicó la alcalinización de la orina para favorecer la depuración del metotrexato y la administración de ácido folínico para contrarrestar los efectos adversos, a dosis de 100 mg/m<sup>2</sup> cada 3 horas. Cuarenta y ocho horas después del ingreso la concentración del medicamento fue de 4.7 µmol/L, y se mantuvo la alcalinización de la orina con ajuste de la dosis de ácido folínico a 10 mg/m<sup>2</sup> cada 3 horas. A las 72 horas, la concentración descendió a 0.2 µmol/L, reajustándose la dosis de ácido folínico a 10 mg/m<sup>2</sup> cada 6 horas; se cuantificó la concentración nuevamente a los cinco días y se observó ausencia del fármaco en la sangre y se continuó con la administración de ácido folínico (Cuadro 2).

La paciente se dio de alta por mejoría clínica y estabilidad hemodinámica a los 12 días, en buenas condiciones generales (Figura 2).

## DISCUSIÓN

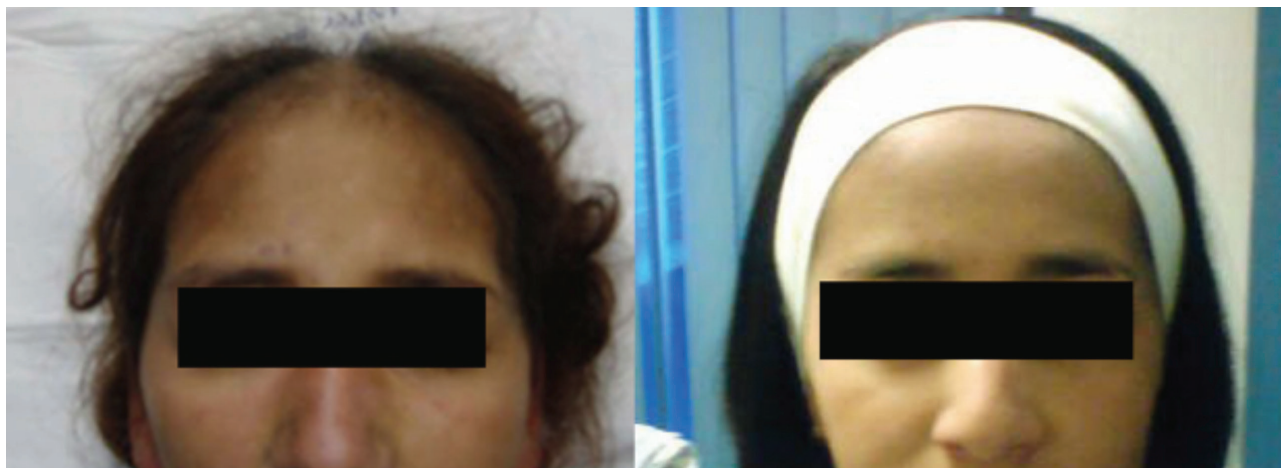
El metotrexato puede administrarse de forma segura en un amplio rango de dosis a partir de 20 mg/m<sup>2</sup> por semana en terapia de mantenimiento para leucemia linfoblástica



**Figura 1.** Lesiones en la mucosa oral al momento del ingreso y ausencia de lesiones mucosas al egreso hospitalario.

**Cuadro 2.** Concentraciones plasmáticas de metotrexato y dosis de ácido folínico utilizadas para contrarrestar los efectos del antimetabolito

	Ingreso	24 horas	48 horas	72 horas	5 días
Ácido folínico	100 mg/m <sup>2</sup> c/3 h	100 mg/m <sup>2</sup> c/3 h	10 mg/m <sup>2</sup> c/3 h	10 mg/m <sup>2</sup> c/6 h	10 mg/m <sup>2</sup> c/6 h
Metotrexato en sangre (μMol/L)	22.5	10.1	4.7	0.2	0.0

**Figura 2.** Lesiones epidérmicas en el cuero cabelludo al momento del ingreso y ausencia de lesiones al egreso hospitalario.

aguda y como tratamiento de enfermedades no oncológicas (incluidas artritis reumatoide o psoriasis), y cuando se combina con ácido folínico de rescate, hasta dosis de 1,000-33,000 mg/m<sup>2</sup>.<sup>13</sup> En el caso de esta comunicación, la paciente se trató con macrodosis de metotrexato a niveles terapéuticos oncológicos, sin ácido folínico de rescate, razón por la que podrían aparecer efectos citotóxicos. No existen datos en la bibliografía de eventos tóxicos secundarios a dosis altas de metotrexato con fines abortivos.

Para el aborto temprano, el metotrexato suele administrarse a dosis de 50 mg/m<sup>2</sup> de área de superficie corporal por vía intramuscular; una dosis más alta (60 mg/m<sup>2</sup>) no incrementa el índice de éxito.<sup>13</sup> Cuando se administró la dosis de metotrexato a la paciente (500 mg, intramuscular, dosis única) no se calculó con base en el área de superficie corporal. Según lo descrito en la bibliografía, debió haber recibido una dosis de 54.6 mg del medicamento; sin embargo, la dosis administrada fue de 467 mg/m<sup>2</sup>, que es una dosis elevada si se considera que no se administró concomitantemente con ácido folínico.

La incidencia de efectos colaterales con regímenes a dosis terapéuticas varía marcadamente; las náuseas ocurren en 3-66% de las mujeres, vómito en 2-25%, y diarrea en 3-52%, de 8 a 60% tienen fiebre y escalofríos. Otros

efectos colaterales del metotrexato incluyen: estomatitis leve y úlceras orales, que aparecen en más de 5% de las pacientes.<sup>14</sup>

Las pacientes al recibir dosis terapéuticas de metotrexato con fines abortivos tienen efectos colaterales similares, que también padeció la paciente de esta comunicación.

El metotrexato se ha utilizado para el tratamiento médico conservador del embarazo ectópico, con administración intramuscular, en regímenes de única o múltiples dosis. Se han reportado: elevación de las enzimas hepáticas, estomatitis, gastroenteritis, náuseas, dermatitis, mielosupresión y pleuritis en 11% de las pacientes con esta estrategia de tratamiento, predominante en quienes recibieron el esquema múltiple. Además, se han documentado casos de neutropenia después de la administración de metotrexato, como tratamiento para el embarazo ectópico.<sup>15</sup> La paciente de esta comunicación también tuvo estas alteraciones.

Similar a otros antimetabolitos, los determinantes críticos de la citotoxicidad del metotrexato no sólo son la concentración del medicamento, sino también la duración de la exposición. Altas concentraciones de metotrexato pueden ser bien toleradas por periodos cortos, mientras que la exposición prolongada a bajas concentraciones puede resultar en toxicidad que amenace la vida de la paciente.

La exposición a concentraciones de metotrexato tan bajas como 0.01 y 0.005  $\mu\text{mol/L}$  por más de 24 horas puede resultar en toxicidad de médula ósea y epitelio gastrointestinal, respectivamente.<sup>13</sup> Algunos estudios han sugerido que 24 horas después de una terapia con altas dosis, una concentración de metotrexato de 5.0  $\mu\text{mol/L}$  es indicativa de incremento en el riesgo de toxicidad, con afectación de la médula ósea, el riñón, el hígado y la piel.<sup>16</sup>

Al momento del ingreso, y durante cinco días, se logró cuantificar las concentraciones plasmáticas de metotrexato en la paciente, y se obtuvieron concentraciones tóxicas del fármaco acordes con los valores descritos en la bibliografía. Las concentraciones más altas encontradas fueron de 22.5  $\mu\text{mol/L}$  durante las primeras 24 horas de su ingreso, con efectos adversos en el riñón, el hígado, la médula ósea, la piel y el aparato digestivo. Las concentraciones plasmáticas de metotrexato suponen el mejor valor predictivo de su toxicidad y probablemente también de su eficacia.<sup>17</sup>

La monitorización del metotrexato es una práctica clínica habitual para identificar pacientes con riesgo de toxicidad, para ajustar dosis de ácido folínico y establecer otras medidas correctivas; esta medida ha logrado reducir la incidencia de efectos adversos graves y el número de muertes asociadas con altas concentraciones del medicamento.

El ácido folínico antagoniza la acción citotóxica del metotrexato a varios niveles: *a)* por inhibición competitiva con el metotrexato por la entrada a la célula; *b)* por disminución de la poliglutamación del metotrexato por competición por la enzima folipoliglutamato sintetasa; y *c)* por competición directa por la dihidrofolato reductasa, desplazando al metotrexato de su sitio de unión.<sup>18</sup> En este caso, la paciente se trasladó del Instituto de Pediatría con el antecedente de terapia de rescate con ácido folínico a razón de 40 mg dosis de impregnación y 20 mg cada 8 horas. En el Instituto Nacional de Perinatología se continuó el tratamiento con dosis de impregnación a 100  $\text{mg/m}^2$  y de mantenimiento a razón de 10  $\text{mg/m}^2$ .

El metotrexato es un ácido débil que se elimina por la orina, mediante filtración glomerular y secreción tubular activa. Cualquier alteración en la función renal se traduce en concentraciones plasmáticas por encima de valores umbrales durante más tiempo, que aumentan la gravedad de los efectos adversos. La hidratación y la alcalinización urinaria previenen la precipitación del metotrexato y de su metabolito 7-hidroxi-metotrexato en los túbulos renales, lo que favorece su eliminación renal.<sup>18</sup>

La administración de sales biliares, carbón activado y resinolectiramina tiene por objeto secuestrar en el lumen intestinal el metotrexato procedente del ciclo enterohepático, para de este modo incrementar el aclaramiento total del metotrexato. Las técnicas de eliminación extracorporeal pueden ser útiles en el tratamiento de la insuficiencia renal y para las intoxicaciones con metotrexato. La hemoperfusión es la técnica más efectiva para conseguir reducir las concentraciones plasmáticas del medicamento. La hemodiálisis y la hemofiltración son técnicas habitualmente utilizadas en el tratamiento de la insuficiencia renal asociada con intoxicación por metotrexato.<sup>18,19</sup>

## COMENTARIO

El metotrexato puede utilizarse con fines abortivos de una forma segura en gestaciones tempranas, a dosis terapéuticas, en combinación con misoprostol; sin embargo, en México esta práctica es poco común. Se comunicó este caso porque la paciente utilizó macrodosis de este antimitabólico, y resultó que el tratamiento oportuno y empírico con ácido folínico, junto con alcalinización de la orina es el tratamiento ideal, como se ilustra en este caso.

## REFERENCIAS

1. American College of Obstetricians and Gynecologists. ACOG Practice Bulletin No. 94: Medical management of ectopic pregnancy. *Obstet Gynecol* 2008;111(6):1479-1485.
2. Barnhart KT, Gosman G, Ashby R, Sammel M. The medical management of ectopic pregnancy: a meta-analysis comparing "single dose" and "multidose" regimens. *Obstet Gynecol* 2003;101:778-784.
3. Gaviño GF, Ruiz CM, Salazar LOC, Sánchez SV, Ahued AJ. Experiencia inicial con un esquema de minidosis única de metotrexato para el manejo de embarazo ectópico no roto. *Ginecol Obstet Mex* 1999;67:234-237.
4. Creinin MD, Damey PD. Methotrexate and misoprostol for early abortion. *Contraception* 1993;48:339-348.
5. Wiebe ER. Abortion induced with methotrexate and misoprostol: a comparison of various protocols. *Contraception* 1997;55:159-163.
6. Creinin MD, Vittinghoff E, Galbraith S, Klaisle C. A randomized trial comparing misoprostol three days and seven after methotrexate for early abortion. *Am J Obstet Gynecol* 1995;173:1578-1584.
7. Hausknecht RU. Methotrexate and misoprostol to terminate early pregnancy. *N Engl J Med* 1995;333:337-340.
8. Wiebe ER. Abortion induced with methotrexate and misoprostol. *CMAJ* 1996;154:165-170.

9. Wiebe ER. Choosing between surgical abortions and medical abortions induced with methotrexate and misoprostol. *Contraception* 1997;55:67-71.
10. Creinin MD. Oral methotrexate and vaginal misoprostol for early abortion. *Contraception* 1996;54:321-327.
11. Creinin MD, Vittinghoff E, Schaff E, Klaisle C, et al. Medical abortion with oral methotrexate and vaginal misoprostol. *Obstet Gynecol* 1997;90:611-616.
12. Carbonell JL, Varela L, Velazco A, Cabezas E, et al. Oral methotrexate and vaginal misoprostol for early abortion. *Contraception* 1998;57:83-88.
13. Widemann BC, Adamson PC. Understanding and managing methotrexate nephrotoxicity. *Oncologist* 2006;11:694-703.
14. Christin-Maitre S, Bouchard P, Spitz IM. Medical termination of pregnancy. *N Engl J Med* 2000;342:946-956.
15. UNDP/UNFPA/WHO/World Bank Special Programme of Research Development and Research Training in Human Reproduction. Methotrexate for the termination of early pregnancy: a toxicology review. *Reproductive Health Matters* 1997;5(9):162-167.
16. Creinin MD, Krohn MA. Methotrexate pharmacokinetics and effects in women receiving methotrexate 50 mg and 60 mg per square meter for early abortion. *Am J Obstet Gynecol* 1997;177:1444-1449.
17. Relling MV, Fairclough D, Ayers D, Crom R, et al. Patient characteristics associated with high-risk methotrexate concentrations and toxicity. *J Clin Oncol* 1994;8:1667-1672.
18. Fernández MJ, Almiñana MA, Terol Castera MJ. Manejo de la intoxicación por metotrexato: a propósito de un caso. *Farm Hosp* 2004;28:371-374.
19. Alfaro LJ, Von Mühlenbrock SR, Burgos SN, Valdés RE y col. Intoxicación aguda con metotrexato usado con fines abortivos: descripción de 2 casos. *Rev Med Chile* 2000;128(3).